PARACELSUS
MEDIZINISCHE PRIVATUNIVERSITÄT

SALZBURGER LANDESKLINIKEN
ST. JOHANNS-SPITAL

Radiotherapie bei Schwangeren

-ein Fallbeispiel

P. Scherer, M. Kopp, P. Kopp, F.Sedlmayer

Radiotherapie bei Schwangeren
-ein Fallbeispiel

- 26 jährige schwangere Patientin
  - Schluckbeschwerden
  - Trotz Antibiose keine Besserung
  - Vorstellung auf HNO (11.07)
    - 20. SSW
    - entzündlich granulierende Vorwölbung an der Pharynxhinterwand (Epiglottisspitze bis in den Hypopharynx)
    - Genauere Abklärung und i.v.-Antibiose

Radiotherapie bei Schwangeren
-ein Fallbeispiel

- MR Hals nativ
  - Raumforderung retropharyngeal (2,9x2x3,9)
  - Signalanhebung in der Tonsillenloge
  - Submandibulär 2 kleinere Lymphknoten mit 4 und 9mm
  - Submental ein Lymphknoten mit 5mm

- Mikrolaryngoskopie, Hypopharyngoskopie sowie PE
  - PE:
    - Mittelgradig differenziertes Plattenepithelkarzinom G2
    - HPV Infektion

→ PLECA T3 NX G2

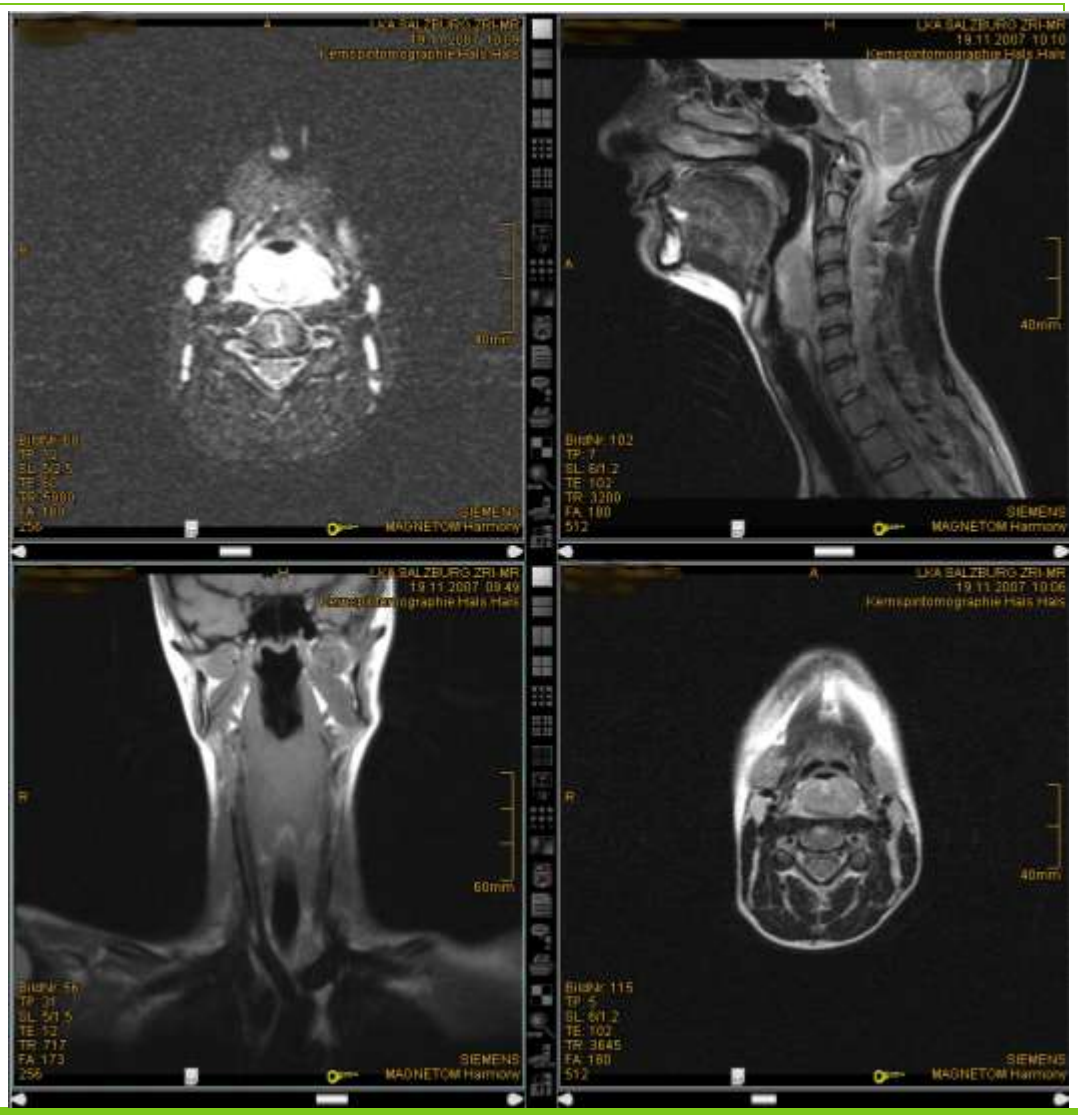
LKA SALZBURG ZRI-MR
19.11.2007 10:10
Kernspintomographie Hals Hals
40mm
SIEMENS
MAGNETOM Harmony
LKA SALZBURG ZRI-MR
19.11.2007 09:49
Kernspintomographie Hals Hals
60mm
SIEMENS
MAGNETOM Harmony
LKA SALZBURG ZRI-MR
19.11.2007 10:06
Kernspintomographie Hals Hals
40mm
SIEMENS
MAGNETOM Harmony

A
LKA SALZBURG ZRI-MR
19.11.2007 10:06
Kernspintomographie Hals Hals
R
20mm
BildNr. 115
TP: 5
SL: 6/1.2
TE: 102
TR: 3645
FA: 180
512
SIEMENS
MAGNETOM Harmony

H
LKA SALZBURG ZRI-MR
19.11.2007 10:10
Kernspintomographie.Hals.Hals
A
20mm
BildNr: 102
TP: 7
SL: 6/1.2
TE: 102
TR: 3200
FA: 180
512
SIEMENS
MAGNETOM Harmony

Radiotherapie bei Schwangeren
-ein Fallbeispiel

→ Tumorboard
→ OP aufgrund der Schwangerschaft nicht möglich
→ Aufklärung der Patientin bzgl. Chemo- sowie Radiotherapie

- Entscheidung der Patientin:
  - Alleinige Radiotherapie mit wöchentlicher Kontrolle auf der Gynäkologie
  - Sektio
  - concomitante Radiochemotherapie

Radiotherapie bei Schwangeren
-ein Fallbeispiel

- Vorbereitungen zur RT
  - Alle Literaturstellen gehen davon aus, dass mit zunehmendem Abstand vom Primärstrahl die relative Bedeutung der Streuung aus dem PTV abnimmt und die relative Bedeutung der Streuung und Leakage aus dem Strahlerkopf zunimmt, wobei letzterer Beitrag grundsätzlich abschirmbar ist [1]
  - "...Late fetal: more than 175 days PC ... Risks for malformations and mental retardations are negligible ... Continuing risk of growth retardations for doses exceeding 0,5Gy…"[2]

[1] z.B.: Stovall M et al. Fetal dose from radiotherapy with photon beams: Report of AAPM Radiation Therapy Task Group No. 36. Med Phys 1995; 22:63–82

[2] aus Stovall M et al. Fetal dose from radiotherapy with photon beams: Report of AAPM Radiation Therapy Task Group No. 36. Med Phys 1995; 22:63–82

Radiotherapie bei Schwangeren
-ein Fallbeispiel

- ....Graduiert man die Risiken einer Exposition mit locker ionisierenden Strahlen für Embryo und Fetus global, dann können Dosen <0,05-0,1Gy als nur wenig oder zumindest für Fehlbildungen und –entwicklungen statistisch nicht gesichertem Risiko behaften gelten ... bei einer Strahlenexposition des Embryos oder Feten mit Dosen <0,1Gy nach bekannten Daten vom Menschen ein Schwangerschaftsabbruch von ärztlicher Seite nicht zu empfehlen...[3]
  - Wobei hier die sensibleren Entwicklungsphasen (z.B.: Organanlage) die Grenzwerte absenken
- „Das Lebenszeitrisiko, an einem strahleninduzierten Tumor nach Exposition mit locker ionisierenden Strahlen zu versterben wird mit 6-14% pro Gy nach Einzeitbestrahlung in utero abgeschätzt.Nach fraktionierter ist das Risiko möglicherweise kleiner.“[4]

[3] aus Stuschke M, Müller W-U. Strahlentherapie in der Schwangerschaft. Onkologe 2002; 8:1302-1308
[4] aus Stuschke M, Müller W-U. Strahlentherapie in der Schwangerschaft. Onkologe 2002; 8:1302-1308

Radiotherapie bei Schwangeren
-ein Fallbeispiel

- Messungen zur Abschätzung der Dosisbelastung des Fetus
  - Alderson-Phantom mit bzw. ohne Abschirmung

- Abschirmung in Anlehnung an die von Stovall M et al 1995[4] beschriebene Abschirmung
  - Holzgestell mit
    - 6 Bleiziegel ventral
    - Jeweils 3 gegossene Ziegel links und rechts
    - Insgesamt ca. 150kg Abschirmung!!!

[4] Stovall M et al. Fetal dose from radiotherapy with photon beams: Report of AAPM Radiation Therapy Task Group No. 36. Med Phys 1995; 22:63–82

Radiotherapie bei Schwangeren
-ein Fallbeispiel

Radiotherapie bei Schwangeren

-ein Fallbeispiel

- Dosismessung an der abgeschätzten Position des Fundus uteri in der 26 SSW
- Herkömmliche in der RT verwendete Messkammern sind in diesen Dosisbereichen meist nicht ausreichend genau
- Daher Verwendung von TLDs (Personendosimeter)
  - Kontrollmessung 0,5 Gy Primärstrahl
    - Referenzbedingungen:
      - D_{max} (Bolus), 10x10,...
        50MU = 0,5Gy

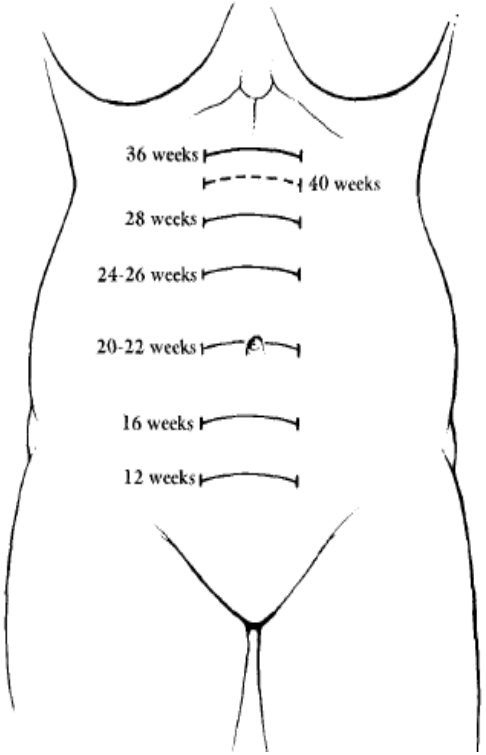

Aus Stovall et al 1995[5]

[5] Stovall M et al. Fetal dose from radiotherapy with photon beams: Report of AAPM Radiation Therapy Task Group No. 36. Med Phys 1995; 22:63–82

Radiotherapie bei Schwangeren

-ein Fallbeispiel



Radiotherapie bei Schwangeren
-ein Fallbeispiel

- Ergebnisse der TLD-Auswertungen
  - Kontrollmessung → ok
  - Dosisabschätzung für die gesamte RT
    - Aldersonphantom mit Abschirmung
      - ca. 51,7 mSv
    - Aldersonphantom ohne Abschirmung
      - ca. 70,3 mSv

- Trotz „eher niedriger“ Dosis Entscheidung zur RT mit Abschirmung

Radiotherapie bei Schwangeren
-ein Fallbeispiel

i.v. Dosimetrie während der ersten 4 Fraktionen mit 1cm Bolus

Radiotherapie bei Schwangeren

-ein Fallbeispiel

Radiotherapie bei Schwangeren

-ein Fallbeispiel

Radiotherapie bei Schwangeren
-ein Fallbeispiel

Radiotherapie bei Schwangeren
-ein Fallbeispiel

- i.v.-Dosimetrie der 1.-4. RT → ca. 7,3 mSv
- ergibt eine Abschätzung von ca. 77,3 mGy für die gesamte RT (72Gy) wobei nach ca. 52 Gy eine Bestrahlungspause geplant ist in der die Sektio durchgeführt wird

- Weiter i.v.-Dosimetrie über den restlichen RT Verlauf
  → 54,8mSv

- Daraus ergibt sich eine Gesamtbelastung von abgeschätzten 62,1mGy am Oberbauch in ca. 1cm Tiefe

Radiotherapie bei Schwangeren
-ein Fallbeispiel

- Erfahrungen:
  - Im HNO-Bereich ist die Durchführung einer RT bei einer schwangeren Patientin mit sehr geringen Risiken für den Fetus möglich
  - Eine Abschirmung kann die Dosis deutlich reduzieren (in diesem Fall knapp über 25%)
    - Eine zusätzliche Abschirmung im kranialen Bereich könnte die Dosis weiter reduzieren

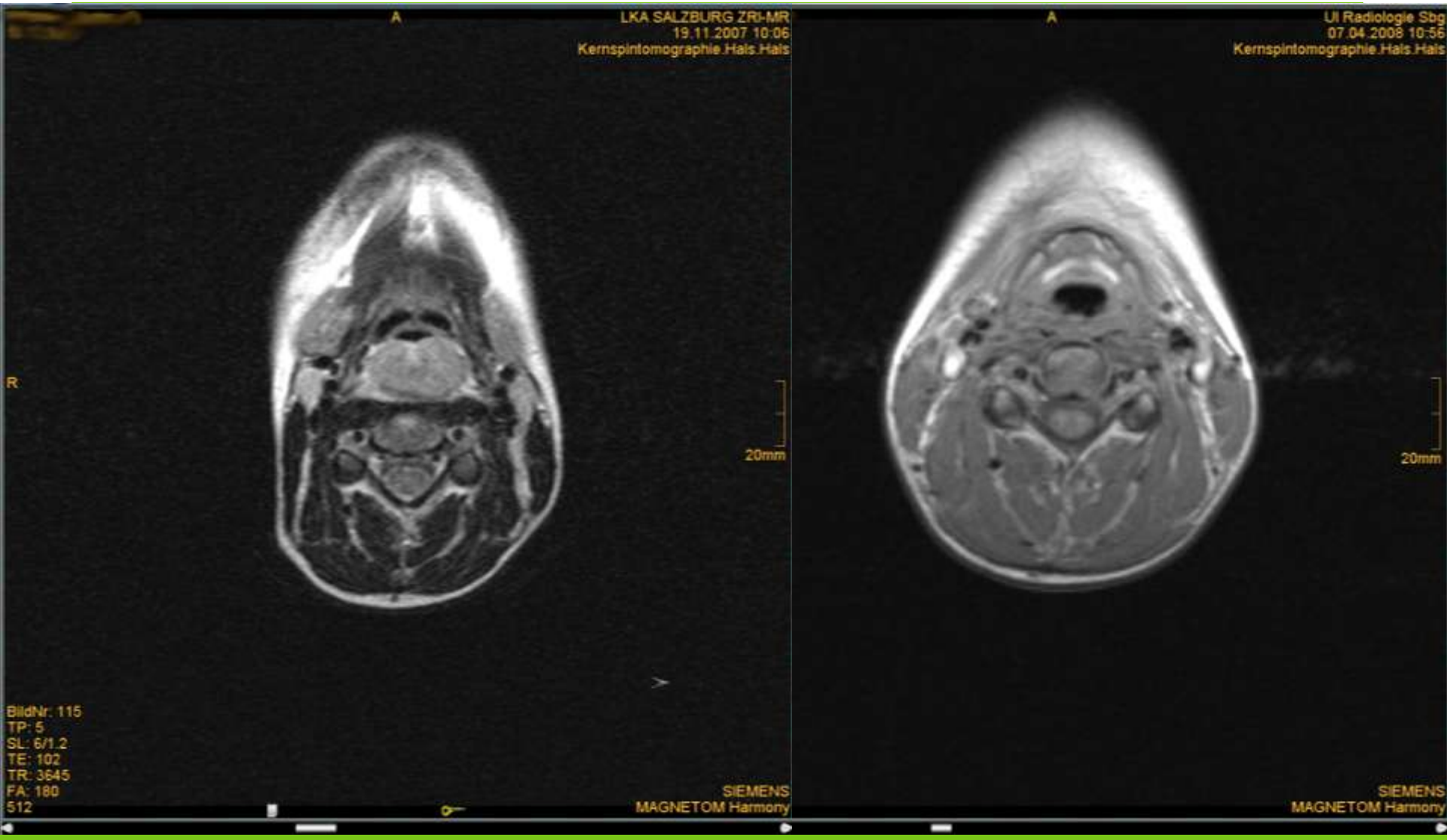
A
LKA SALZBURG ZRI-MR
19.11.2007 10:06
Kernspintomographie.Hals.Hals
R
20mm
BildNr. 115
TP: 5
SL: 6/1.2
TE: 102
TR: 3645
FA: 180
512
SIEMENS
MAGNETOM Harmony
A
UI Radiologie Sbg
07.04.2008 10:56
Kernspintomographie.Hals.Hals
20mm
SIEMENS
MAGNETOM Harmony

H
LKA SALZBURG ZRI-MR
19.11.2007 10:10
Kernspintomographie.Hals.Hals
A
20mm
BildNr: 102
TP: 7
SL: 6/1.2
TE: 102
TR: 3200
FA: 180
512
SIEMENS
MAGNETOM Harmony

H
UI Radiologie Sbg
07.04.2008 11:15
Kernspintomographie.Hals.Hals
20mm
SIEMENS
MAGNETOM Harmony

PARACELSUS
MEDIZINISCHE PRIVATUNIVERSITÄT

SALK
SALZBURGER LANDESKLINIKEN
ST. JOHANNS-SPITAL

Danke für Ihre Aufmerksamkeit!